Ein

Fall von Bauch-Blasen-Schambein-Spalte.

Inaugural-Dissertation

zur

Erlangung der Doctorwürde

in der

Medicin, Chirurgie und Geburtshülfe

unter

Genemigung der hochlöblichen medicinischen Facultät
zu Marburg

eingereicht von

Georg Lenz
aus Cassel.

Cassel 1883.
Druck von L. Döll.

Meinem hochvererten Lerer

Herrn Prof. Dr. Schottelius

sage ich für die freundliche Unterstützung, welche er mir bei Anfertigung dieser Arbeit zu Teil werden liess, meinen herzlichsten Dank.

Der Verfasser.

Vorliegende Missgeburt wurde vor circa einem Jare von einer ehemaligen Schülerin des hiesigen Hebammeninstitutes Herrn Professor Dr. Dohrn zugesandt und mir von demselben als Gegenstand nachstehender Abhandlung gütigst überwiesen. Ein kurzer Begleitbrief ist leider im Laufe der Zeit abhanden gekommen, so dass anamnestisch über den Verlauf der Geburt und die Frucht selbst nichts angegeben werden kann.

Äussere Beschreibung der Frucht.

Die mittelgrosse Frucht, welche in ser verkrümmter Lage sich präsentirt, ergibt ein Gesammtgewicht von 1016 grm. Ihre grösste Länge beträgt 33,7 cm. Schultern und Extremitäten sind stark mit Wollhaaren bedeckt. Vernix caseosa zeigt sich fast am ganzen Körper. Der Paniculus adiposus ist ungleichmässig und wenig stark entwickelt. Das Geschlecht der Frucht lässt sich äusserlich nicht erkennen. Was das Alter der Frucht anbetrifft, so würde man dieselbe nach ihrer ganzen Entwickelung, ihrem Gewicht und ihrer Länge, welche beiden Faktoren jedoch durch ein längeres Liegen in Alkohol wesentlich modificirt sein dürften, etwa in das Ende des 8. Monats verlegen.

Der reichlich mit Haaren bedeckte Kopf zeigt keine Abnormitäten. Die Kopfknochen sind gegenein-

ander verschiebbar, die Nähte klaffend und die Fontanellen, besonders die grosse, weit.

Die grösste Peripherie des Kopfes beträgt 28,2 cm,
der Diameter mentooccipitalis „ 11,8 „
„ „ frontooccipitalis „ 9,3 „
„ „ biparietalis „ 8,0 „
„ „ bitemporalis „ 6,7 „

Ohrmuscheln, Augen, Nase, Ober- und Unterkiefer sind wolgebildet und normal.

Die oberen Extremitäten zeigen gute Ausbildung.

Die Wirbelsäule weist eine starke Scoliose nach rechts auf, worauf wol die vorher erwähnte ser verkrümmte Lage der Frucht zurückgefürt werden muss.

Die unteren Extremitäten sind ungleich entwickelt, indem der rechte Ober- und Unterschenkel bedeutend kräftigere Conturen und mer Festigkeit zeigt als der linksseitige. Ausserdem zeigt die Haut über dem hinteren Teile der linken Darmbeinschaufel und dem Kreuzbein, etwa dem Gebiete der Musculi glutei entsprechend eine cystoide, beutelartige Ausdehnung resp. Faltung, wärend rechts diese Gegend prall gespannt ist.

Ob eine Schleimcyste oder Spina bifida hier vorliegt, muss die genauere Untersuchung ergeben.

Die Füsse nemen eine ausgesprochene Klumpfussstellung ein und zwar der rechte Fuss im höheren Grade als der linke, welcher letzterer sich mer der Hakenfussstellung nähert. Die Nägel sind wolgebildet.

Die Gelenke an den oberen wie unteren Extremitäten sind frei und beweglich.

Von den äusseren Geschlechtsteilen ist nichts Bestimmtes warnembar, ebenso felt der Anus völlig, wol aber lässt sich eine Raphe an normaler Stelle er-

kennen. Die Symphyse kann man nicht deutlich fülen.

In der Gegend der Genitalien wölben sich verschiedene Hautfalten von ungleichen Dimensionen hervor. In Fig. I. sind dieselben mit g und h bezeichnet. Eine Öffnung ist nirgends an ihnen sichtbar.

Am meisten in die Augen fallend und unser Interesse hauptsächlich erregend ist ein grosser Tumor, welcher — wie aus Fig. I A ersichtlich — mer rechtseitig gelegen, ziemlich die ganze Unterbauchgegend des Foetus einnimmt. Die grösste Peripherie des blasenförmigen Gebildes beträgt 19,4 cm, die Höhe desselben 5 cm und der Umfang unmittelbar am Übergang in die Bauchwand 15 cm.

Diese Nabelschnurhernie, eine der grössten ihrer Art, als welche wir das anomale Gebilde höchst warscheinlich anzusprechen haben, wird von einer häutigen Hülle umgeben und zwar ist es das Amnion, welches diese äussere Bekleidung des Tumors bildet. Dasselbe geht scharf abgesetzt an der Basis des Bruchsackes aus der Epidermis der Bauchdecken hervor, welche letzteren sich direct unter dem Brustkorb erheben und in die Wandungen des Tumor übergehen. Auf der linken Seite der Geschwulst inserirt unten die in einer Grösse von 9 cm erhaltene Nabelschnur (Fig. I a).

Der Durchschnitt derselben lässt deutlich zwei Gefässlumina erkennen. Es vereinigen sich die Vena umbilicalis (Fig. I c), welche von links herkommend am oberen Rande des Tumor verläuft und die Arteria umbilicalis dextra (Fig. I b), welche vom unteren rechten Rande des Tumor aufsteigt. Die linke Umbilicalarterie lässt sich nicht mit Sicherheit nachweisen.

Zwischen der Vena umbilicalis und der Arteria umbilicalis dextra liegt eine sammetartig aussehende und von vielen schleimhautartigen Fältchen durchzogene Partie des Bruchsackes (Fig. I B), welche ihrerseits wieder aus der gesammten Hernie bruchartig hervorgestülpt erscheint. Etwa in der Mitte dieses Teiles befindet sich ein blind endigendes, circa 0,5 cm tiefes Orificium, welches in Fig. I mit e bezeichnet ist. Oberhalb und mer medianwärts von dieser Stelle gelegen bemerkt man von Schleimhautfalten umgeben eine Öffnung, in welche man mit der Sonde schräg nach oben circa 3 cm eindringen kann (Fig. I d). Weiter abwärts erscheint eine ebensolche Öffnung, die in schräger Richtung nach abwärts verlaufend sich mit der Sonde circa 2 cm weit in das Innere des Bruchsackes verfolgen lässt (Fig. I f).

Ausserdem grenzt sich von dieser eben beschriebenen oberen Partie — Fig. I B — deutlich durch einen Wulst eine kleinere Fläche ab (Fig. I K), auf welcher sich nach genaustem Forschen eine feine Öffnung — Fig. I i — constatiren lässt. Eine Haar-Sonde vermag durch dieselbe in lateraler Richtung (s. Figur) in das Innere des Sackes zu dringen.

In der Dissertation von Curtius, Marburg 1879, ist meines Erachtens ein ganz änliches Gebilde an dem Bruchsack beschrieben worden. Derselbe hat die betr. Fläche, sich anlehnend an ebenfalls änliche von Förster, Missbildungen des Menschen Tab. XXIV. Fig. 7 und von Hermann, Dissertation, Würzburg 1875, mitgeteilte Fälle dieser Art als hintere Blasendarmwand bezeichnet. Die in dem Falle von Curtius notirten 4 Öffnungen, welche teils blind, teils durchgängig endigen,

werden vom Verfasser als Ausgänge von geschwundenen Geschlechtsgängen, vom Rectum (?) und vom Dünndarm angesprochen.

Bei der vorliegenden Frucht befinden sich, wie bereits erwänt, ebenfalls zusammen 4 Öffnungen in den fraglichen Partieen des Bruchsackes und zwar lassen sich von den drei in dem oberen Abschnitt gelegenen Orificien zwei derselben, die eine nach oben (Fig. I d), die andere nach unten (Fig. I f) in einer Strecke von 2—3 cm in das Innere der Hernie verfolgen. Die dritte Öffnung (Fig. I e) endigt blind in gerader Richtung nach Innen. Durch den vierten in der unteren abgegrenzten Fläche gelegenen feinen Ausgang gelangt man mit der Sonde in der Richtung nach rechts in das Innere (Fig. I i).

Wohin diese Orificia füren, ob sie frei in den Bruchsack münden oder das eine der Richtung der eingefürten Sonde entsprechend nach oben in das Ileum, das andere nach unten in das Colon und das dritte am tiefsten gelegene in die Vagina oder einen Ureter, darüber muss die noch vorzunemende Section genaueren Aufschluss geben.

Dass gerade in dieser linken Hälfte des Tumor gegenüber den Öffnungen Darmschlingen liegen, glaube ich in Folge der geringen Resistenz dieser Teile im Gegensatz zu einer bedeutend höheren auf der rechten Seite, wo die Leber vermutet werden muss, annemen zu dürfen. Ausserdem bestätigt ein oberflächlicher Einblick in das Innere der Hernie durch einen kleinen Einschnitt, welcher warscheinlich von der Hebamme angelegt wurde, die Anname über den Inhalt und die Lage der Eingeweide in ziemlich sicherer Weise.

Sollte sich die Voraussetzung über den weiteren Verlauf der betreffenden Ausmündungsstelle durch genauere Untersuchung als richtig erweisen, so möchte ich in diesem Falle die besprochenen Partien des Bruchsackes ebenfalls wie in dem von Curtius beschriebenen Präparate als hintere Darm- und Blasenwand auffassen. Die in Fig. I mit B bezeichnete Stelle würde ich dann als hintere Darmwand ansprechen und mir dadurch entstanden denken, dass ein vollständiger Schluss des Ileums und Colons aus noch zu besprechenden Gründen nicht zu Stande gekommen ist und sich zwei widernatürliche After vom Ileum (Fig. I d) und Colon Fig. I f) ausgehend, gebildet haben. Die in Fig. I mit K notirte Fläche würde dann der hinteren Blasenwand entsprechen, und bei Fig. I i ein Orificium uretrae anzunemen sein. Die vordere Blasenwand felte demnach vollständig.

Was die in Fig. I mit e bezeichnete Öffnung betrifft, darüber vermag ich vorläufig kein annähernd annembares Urteil auszusprechen. Vielleicht wird auch hier die genauere Präparation eine genügende Erklärung ergeben.

Hinsichtlich der gedachten, an der Symphysis pubis gelegenen Hauterhebungen fallen drei wegen ihrer Grösse und eigentümlichen Gestalt besonders in das Auge. Das grösste Gebilde dieser Art (Fig. I h) befindet sich unmittelbar unter dem Bruchsack beim Übergang desselben in die äussere Haut und zeigt eine etwa 1 cm hohe, zapfenförmige Gestaltung, von derber Consistenz. Eine Öffnung ist nicht an demselben zu constatiren. Man darf wol hier an eine Anlage zum Penis denken. Die beiden anderen ziemlich gleichartig gestalteten Hauterhebungen (Fig. I g, g) liegen beiderseits am

unteren Teile der Inguinalgegend und lassen die Vermutung auf unentwickelte grosse Labien oder nicht vereinigte Scrotalhälften zu.

Sections-Befund.

Zum Zwecke der inneren Untersuchung des Bruchsackes wird ein Schnitt in der Medianlinie über die Höhe des Tumor bis zur Symphysis herab angelegt. Es zeigt sich, dass die Umhüllung aus zwei Blättern besteht: einem äusseren, dem Amnion und einem inneren, dem Peritoneum, welche one Zwischensubstanz leicht mit einander verklebt und mit geringer Kraft trennbar sind. Ein flüssiger Inhalt lässt sich in dem Raume nicht nachweisen. Ob ein solcher vorhanden war und bei dem früher vorgenommenen Schnitt ausgeflossen ist, oder ob derselbe überhaupt gefelt hat, muss dahin gestellt bleiben. Den bedeutendsten Platz des Bruchsackes nimmt die auf der rechten Seite gelegene, voluminöse Leber ein (Fig. II A), an welcher die Lappung sich deutlich ausgesprochen vorfindet. Ihre grösste Peripherie beträgt 16 cm, die Dicke des rechten Lappens 5 cm, die des linken Lappens 3,5 cm. Verwachsungen mit der äusseren Umhüllung bestehen an dem oberen Rande des linken Leberlappens in circa 2,5 cm Ausdehnung und an dem unteren Rande des rechten Lappens in gleicher Stärke. Ausserdem zieht sich ein dünner circa 1,5 cm langer Faden vom linken Lappen zum Peritoneum. Die ganze linke Hälfte des Bruchsackraumes wird von Dünngedärm eingenommen (Fig. II B). Zwischen Leber und Dünndarm erscheint ein breiteres Organ: der Magen (Fig. II C). Den unteren Raum des Tumor füllt, soweit auf den ersten Einblick ersichtlich

ist, der Dickdarm aus (Fig. II D). Ausserdem macht sich noch auf der linken Seite, unmittelbar an der inneren Bruchsackwand zwischen Dünn- und Dickdarm gelegen, gegenüber der als hintere Darmwand angesprochenen aussenbefindlichen Partie ein hackenförmiges Gebilde bemerkbar, das ich geneigt bin, für den Processus vermiformis zu halten (Fig. II e). Man erkennt ferner deutlich den Verlauf der von links unten herkommenden Vena umbilicalis, wie sie um den Tumor verläuft und hinten und oben zur Leber und zur Cava geht. Die Arteria umbilicalis dextra verläuft, soweit sie erkennbar ist, zwischen dem Amnion und Peritoneum und senkt sich dann am unteren Rande des Bruchsackes in die Tiefe des kleinen Beckens. Von der Arteria umbilicalis sinistra fand sich auch bei der sorgfältigsten Nachforschung keine Spur, eine Erscheinung, welche bei dem häufigen Vorkommen an Missbildungen dieser Art nichts Auffälliges hat.

Beim Verschieben der Dünndarmschlingen nach abwärts sieht man die Milz in der dem linken Hypochondrium entsprechenden Stelle in der Tiefe liegen. Vorn rechts unter dem tiefsten Rande der Leber liegt ein Gebilde etwa von der Grösse einer kleinen Erbse und unmittelbar daran ein ähnliches kleineres. Legt man sich die correspondirende Stelle der linken Seite durch einen Querschnitt in die Wandung des Bruchsackes frei, so findet man unter der Milz ganz das nämliche Organ mit demselben Anhängsel. Allem Anschein nach kann dieses parige Gebilde nichts anderes vorstellen als die in der Bauchhöle zurückgebliebenen, unentwickelten Geschlechtsorgane. Bei Untersuchung des in der Grösse einer Bone vor der Symphyse ge-

legenen, geschwulstartigen Gebildes von der Gestalt eines verkümmerten Penis (Fig. I h) findet man auf dem Durchschnitt deutlich cavernöses Gewebe mit einem centralen, nach oben blind endigenden Kanal, welcher entweder als Harnröre oder als ein grösseres Gefäss aufzufassen ist. Unter diesen Umständen würden die in Fig. I mit d bezeichneten Hautfalten wol als die unvereinigten Geschlechtsfalten anzusehen sein.

Die rechte Niere erscheint ser voluminös, die linke Niere dagegen erweist sich als verkümmert und hochgeradig abgeplattet. Dem entsprechend sind die am Hilus aus- und eintretenden Gefässe rechterseits ser stark entwickelt, links dagegen kaum erkennbar. Der rechte Ureter lässt sich sowol durch Sondirung als Präparation bis dicht hinter die Basis jenes penisartigen Gebildes verfolgen, wo er dann bei Fig. I i in einer feinen Oeffnung an der Aussenfläche mündet. An Stelle des linken Ureters zeigt sich ein fadenartiges, strangförmiges Gebilde mit kaum erkennbarem Lumen, dessen Communication mit der Aussenfläche weder sichtbar ist, noch wegen der Feinheit des Gefässes durch Sondirung verfolgt werden kann. Somit würde also der in Fig. I mit K bezeichnete, an der vorderen Bauchwand gelegene und erkennbar deutlich abgegrenzte Bezirk, auf welchen excentrisch nach abwärts die Ureteren münden, als hintere Blasenwand aufzufassen sein, wärend die Bildung einer vorderen Blasenwand gar nicht zu Stande gekommen ist.

Bei der Präparation der vorderen Beckenknochen ergibt sich, dass auch eine ziemlich hochgeradige Spaltung des Schambogens von etwa 3 cm besteht.

Nach der Untersuchung des Urogenital-Apparates wurde die Präparation des Tractus intestinalis vorgenommen. Beim Verfolgen des Dünndarms vom Pylorus nach abwärts ergab sich, dass derselbe nur auf eine Strecke von 66 cm als geschlossenes, völlig durchgängiges Darmror vorlag; von da ab verschmilzt die hintere Fläche dieses Teils des Darmkanals mit der Wandung des Bruchsackes und präsentirt sich als die bereits beschriebene, in Fig. I mit B bezeichnete, sammetartige, gefaltete Partie. Die vordere Hälfte des Darmrores dagegen biegt nach oben und seitwärts um und verschmilzt mit den entsprechenden inneren Schichten des Bruchsackes. Auf diese Weise entsteht die Öffnung e in Fig. I als Ausfürungsgang des Ileum. Vom unteren Teile des Darmes findet sich ein mit der hinteren Bauchwand one Mesenterium fast verwachsenes, nur 5 cm langes Stück, welches gerade so wie das oben beschriebene untere Ende des Dünndarms auf die vordere Bauchwand übergeht und hier offen bei f in Fig. I mündet. Die oben ausgesprochene Vermutung hinsichtlich des Verlaufs der Kanäle bestätigt sich somit, indem wir von aussen nach aufwärts den unteren Teil des Ileum, nach abwärts einen Teil des Dickdarms sondiren. Das 3. Lumen, welches sich ziemlich in der Mitte zwischen diesen beiden Öffnungen befindet, lässt sich in das kurze hakenförmige Gebilde, welches mit dem Scheitel nach der Wirbelsäule zugekert liegt, hinein verfolgen und stellt somit die Mündung des Processus vermiformis in das Darmror dar (Fig. II e). Damit ist ein Anhaltspunkt gegeben, welcher zu der Behauptung berechtigt, dass der Defect der vorderen Darmwand die Gegend des Coecum betrifft und dass

also der Dünndarm vollständig erhalten ist. vom untern Teil des Darmes dagegen nur ein 5 cm langes Stück. Der unterste Teil des Rectum ist nicht zur Ausbildung gekommen und damit geht auch der Mangel eines Afters Hand in Hand, so dass eine vollständige Atresia ani vorliegt. Die übrigen Bauchorgane als Milz, Nebennieren, Pankreas sind in anscheinend normaler Entwickelung vorhanden und zeigen sich nur durch die den Defecten und Lagerungsverhältnissen des Darmkanals und der Leber entsprechenden Verzerrungen vielfach in ihrer Lage und auch durch die gleichfalls leicht erklärlichen mechanischen Einwirkungen in ihrer Form verändert. So kommt es auch, dass viele peritoneale Falten besonders als Verbindung der verschiedenen Bauchorgane mit der Bauchwand neu entstanden sind und die bekannten peritonealen Ligamente sich anderseits nicht vorfinden. Vor allem sind derartige Verbindungen der Leber mit dem Zwerchfell, der Bauchwand, dem Magen und den Darmteilen hochgeradig abnorm. Das Lig. coronarium stellt sich in Form der bereits erwänten 2,5 cm breiten Verbindung der Leber mit der vorderen Bruchsackwand dar, so dass hierbei das Zwerchfell überhaupt nicht participirt. Zu constatiren wäre noch das Felen der Gallenblase, ein Umstand, der bei derartigen Missgeburten nicht gerade zu den Seltenheiten gehört. Die Organe der Brusthöle zeigen im Allgemeinen keine besondere Veränderung. Das Herz erscheint als ein im grossen Ganzen kuglig gestaltetes Organ, welches nur dadurch, dass die erwänte Verlagerung der Leber die Vena cava nach rechts und abwärts gezogen hat, einen zipfelartigen Vorsprung nach unten und rechts zeigt.

Hinsichtlich des oben erwänten cystoiden Gebildes über der hinteren Region des linken Os Ilei ergibt die Section das Resultat, dass es sich um Spina bifida handelt und zwar sind die beiden letzten Lenden- und sämmtliche Sacralwirbel nicht zum Schluss gekommen. Leider lässt die hochgeradige Maceration dieser Teile weder den Verlauf der Nervenfasern erkennen noch erlaubt sie auf chemischem und mikroscopischem Wege einen verwendbaren Schluss auf den Inhalt der Cyste. Die Grösse des Sackes ist die mittlere Grösse eines Apfels und der Sitz desselben ein mer linksseitiger.

Nachdem somit die äussere Beschreibung des Tumor und die Darlegung der inneren anatomischen Verhältnisse desselben erledigt wäre, würde die weitere Aufgabe an mich herantreten, vorliegende Missgeburt zu classificiren d. h. sie einer Reihe schon beschriebener abnormer Föten dieser Art zuzuweisen. Ferner würde ich meine Ansicht über die Ätiologie solcher Missgeburten und speciell über die Entstehungsart des vorliegenden Falles darzulegen haben.

Hinsichtlich des ersten Punktes, betreffend das Rubriciren resp. Benennen der fraglichen Frucht möchte ich mich teils der von Förster gegebenen Einteilung teils der von Ahlfeld aufgestellten Nomenclatur anschliessen.

Zu der 2. der Abteilungen, welche der erstgenannte Autor für Missgeburten aufgestellt, zält derselbe alle diejenigen Früchte, welche entweder Defecte höheren oder geringeren Grades aufweisen oder mer oder weniger Verkümmerungen zeigen. Als Unterabteilungen dieser Classe nimmt Förster erstens einfache Defecte, zweitens Hemmungsbildungen an, dabei verhelt er sich

jedoch nicht, wie wenig deutlich oft der einzelne Charakter in den verschiedenen Fällen ausgesprochen ist und wie oft vielmer beide Formen Hand in Hand gehen. So dürfte es sich wol auch mit dem vorliegenden Foetus verhalten. Zu der grossen Abteilung II nach Förster gehört unsere Missgeburt one allen Zweifel. Es möchte jedoch nicht möglich sein, dieselbe ausschliesslich einer bestimmten Unter-Abteilung zuzuweisen. Ahlfeld nun sieht von solchen allgemeinen Zusammenstellungen mit genauerer Specialisirung ab und benennt nach dem jedesmaligen anatomischen Befund die einzelnen Fälle von Missgeburten mit dem Zusatz, ob Complicationen vorhanden sind oder nicht. Demnach muss nach diesem Autor die vorliegende Frucht als ein Fall von Bauch-Blasen-Schambein-Spalte complicirt mit Deformitäten und Defecten der Wirbelsäule, der untern Extremitäten, des Tractus intestinalis und des Urogenitalsystems bezeichnet werden.

Es würden nunmer die ätiologischen Momente, unter denen es zur Bildung von Bauch-Blasen-Schambeinspalte kommen kann, in Erwägung zu ziehen sein. Auf sämmtliche im Laufe der Zeit aufgestellten Hypothesen einzugehen und ihre grössere oder geringere Berechtigung zu besprechen, würde zu weit führen. In sieben mir zu Gebote stehenden Dissertationen über änliche Fälle wie der vorliegende haben sich sechsmal die Verfasser derselben teils rückhaltslos teils mit Vorbehalt der in jüngster Zeit von Ahlfeld aufgestellten und immer mer Geltung gewinnenden Ansicht über die Entstehung solcher Missbildungen angeschlossen.

Nach diesem Autor kommen diese Spaltbildungen dadurch zu Stande, dass der Dotterstrang nicht, wie

es normal ist, reisst, sondern einen stetigen Zug auf den Darm nach dem unteren Körper-Ende hin ausübt, in Folge dessen der abwärts gezogene Darm mit der vor ihm hergetriebenen Allantois einen Schluss der unteren Bauchhöle verhindert. Dass der Ductus omphaloentericus wirklich noch bestand, wurde an verschiedenen Präparaten nachgewiesen. An dem vorliegenden Fötus konnte weder dieser noch ein an ihn erinnerndes Gebilde trotz sorgfältigster Untersuchung aufgefunden werden. Obige Ansicht Ahlfeld's lässt jedenfalls mit Rücksicht auf anderweitig aufgestellte Behauptungen die Entstehung solcher Bildungsanomalien am einfachsten erklären und pflichte ich derselben auch gerade als der einfachsten und am meisten verständlichsten Theorie völlig bei. Indess wäre es meines Erachtens von grossem Interesse und Wert zur Stütze jener Behauptung, wenn man einen Grund auffinden könnte, warum nicht bei allen in der Literatur beschriebenen Missbildungen dieser Art der Dotterstrang entweder ganz oder wenigstens als Rudiment aufgefunden werden konnte, und ferner wäre es nicht unwichtig und uninteressant, zu ergründen, wo man die Ursache zu suchen hat, welche verhindert, dass der Ductus omphalomeseraïcus gerade hier nicht reisst.

Für das Zustandekommen der Blasenspalte, für die fast stets vorhandene grössere oder geringere Beteiligung des Darmkanals, ferner für die Bildungsanomalie der innern und äusseren Geschlechtsteile und die häufige Atresia ani gibt Ahlfeld in seinen „Missbildungen des Menschen II. Abschnitt Spaltbildung“ pag. 206 ff. und in dem Archiv für Gynaekologie Band XI Heft I „Die Entstehung des Nabelschnurbruches und der

Blasenspalte“ eine treffliche und ser verständliche Erklärung. Beide Werke standen mir bei Abfassung dieser Arbeit zu Gebote und darf ich wol auf dieselben zur genauern Orientirung hinweisen. Was nun die rechtsseitige Scoliose betrifft, so sind bereits änliche Complicationen wiederholt in der Literatur verzeichnet. Als wesentliches Moment für das Zustandekommen dieser Anomalie wird von den betreffenden Autoren ausnamslos eine mechanische Einwirkung angenommen: sei es nun, dass ein Zug von den verhältnissmässig schweren vorgefallenen Eingeweiden die Verkrümmung bedingt hat, sei es dass durch die Lageveränderung der Organe der wachsenden Wirbelsäule kein genügender Gegendruck geleistet wird. Für erstere Ansicht spräche der vorliegende Fall, indem der rechtsseitig gelegene Bruchsack eine rechtsseitige Scoliose hervorgerufen hat.

Hinsichtlich des Vorkommens von Spina bifida und Pes varus und der Ätiologie dieser Bildungsfeler sagt Ahlfeld in seinen Missbildungen des Menschen II. Abschnitt Folgendes:

„Auch vom Beckenboden her kann der Versuch ausgehen, den entstehenden Holraum auszufüllen. Das Steissbein und der untere Teil des Kreuzbeins biegen sich scharf nach Innen um. Diese Krümmung des untersten Teiles der Wirbelsäule hat zur Folge eine Erweiterung des Wirbelsäulenkanals an der geknickten Stelle, Ansammlung von Spinalflüssigkeit, Wirbelspalte und Spina bifida“.

Und weiter: „Die Veränderungen am Wirbelkanal haben wiederum secundäre Erscheinungen in der Haltung und Bildung der unteren Extremitäten zur Folge, wie

Klumpfuss etc.“ Diese Anschauung erscheint klar und für alle Fälle ausreichend und liegt kein Grund vor, in unserem Falle eine andere Entstehungsart anzunemen.

Erklärung der Figuren.

Fig. I.

A. Bruchsack.
B. Hintere Darmwand.
K. Hintere Blasenwand.
a. Nabelstrang.
b. Arteria umbilicalis dextra.
c. Vena umbilicalis.
d. Anus praenaturalis Ilei.
e. Orificium processus vermiformis.
f. Anus praenaturalis Coli.
g.g. Unvereinigte Scrotalhälften.
h. Penisartiges Gebilde — Verkümmerter Penis.
i. Orificium uretrae dextrae.

Fig. II.

A. Linker } Leberlappen.
A. Rechter }
B. Dünngedärm.
C. Magen.
D. Dickdarm.
e. Processus vermiformis.

Fig. 1.

Fig. II.

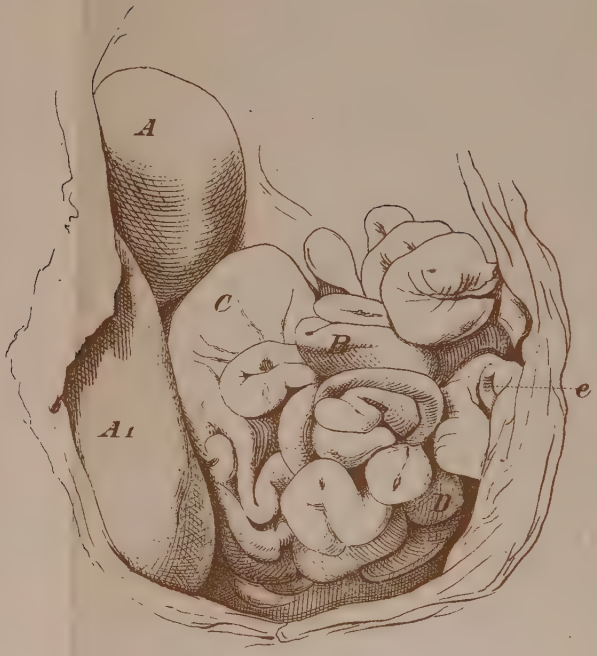

Literatur:

Ahlfeld, Die Missbildungen des Menschen II. Abschnitt. Spaltbildung.

Ahlfeld, Entstehung des Nabelschnurbruches und der Blasenspalte. Archiv für Gynaekologie Band XI. Heft I.

Förster, Missbildungen des Menschen. Jena 1861.

Dr. Max Runge, Fall von Bauchblasengenitalspalte.

Inaugural-Dissertationen von

Becker, Göttingen 1881.

Berwald, Marburg 1879.

Curtius, Marburg 1879.

Immel, Marburg 1879.

Kothe, Marburg 1878.

Martin, Marburg 1878.

Curriculum vitae.

Georg Lenz, evangelisch-lutherischer Confession, Son des Königl. Museums-Inspectors August Lenz und dessen Gattin Emilie geb. Ochsenius, wurde am 29. November 1858 zu Cassel geboren. Er besuchte die Gymnasien von Cassel und Hersfeld, bestand auf letzterem Michaelis 1878 seine Maturitätsprüfung und ging dann zur Hochschule nach Marburg über, um daselbst Medicin zu studiren. Im Sommersemester 1880 bestand er sein Tentamen physicum und genügte im folgenden Winterhalbjar seiner halbjärigen Dienstzeit mit der Waffe im hessischen Jäger-Bataillon Nr. 11. Nach weiteren 3 Studiensemestern auf derselben Hochschule vollendete er am 24. Februar des Prüfungsjars 1882/83 sein medicinisches Staatsexamen. Am 2. März 1883 bestand er ebendaselbst sein Examen rigorosum.

Als seine academischen Lerer verert er die Herren Professoren und Docenten: Beneke, Böhm, Dohrn, Frerichs, Gasser, v. Heusinger, Horstmann, Hüter, Külz, Lahs, Lieberkühn, Mannkopf, Melde, Roser, Schmidt-Rimpler, Schottelius, Zinke.